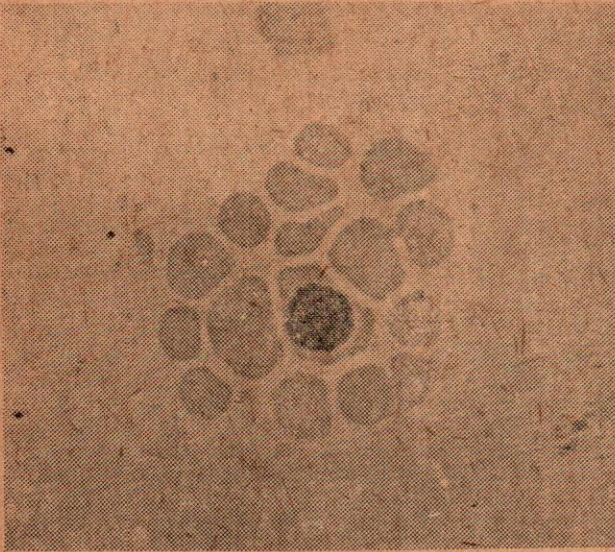


WHAT IS YOUR DIAGNOSIS

โคฟีรั มาจากออกัสเตรเลีย บ่อยมีอาการไข้สูง เบื่ออาหาร โดहितจาง และมีอาการ
ค้ำขานเล็กน้อย จากการป้ายโดहित ย้อมด้วย Wright's stain ดูในกล้องจุลทรรศน์ขยาย
ประมาณ ๓๐๐๐ เท่า ปรากฏภาพดังที่เห็นตามรูปถ่ายนี้



การตรวจวินิจฉัยโรค Diagnosis
anaplasma marginale ซึ่งทำให้
เกิดโรค ANAPLASMOSIS ซึ่ง
รักษาด้วยการฉีดยา Tetracycline
หายเป็นปกติ

